



Im folgenden Beitrag wird eine vereinfachte Technik der Socket Preservation unter Zuhilfenahme einer Ribose-kreuzvernetzten Kollagenmembran und eines vollsynthetischen Knochenersatzmaterials, basierend auf Calciumsulfat, vorgestellt. Durch die Materialkombination wird auf einen vollständigen Wundverschluss verzichtet. Hierdurch kann zum einen das keratinisierte Weichgewebe optimal erhalten und zum anderen eine gute und schnelle knöcherne Konsolidierung des Extraktionsdefektes erzielt werden.

Dr. Beat Walkkamm  
[Infos zum Autor]



Literatur



## Minimalinvasives Alveolenmanagement zur Implantatinsertion bereits nach drei Monaten

Dr. med. dent. Beat Walkkamm

Die Kombination eines schnell resorbierbaren synthetischen Knochenzements mit einer Ribose-kreuzvernetzten Membran (OSSIX PLUS) ist eine Option für eine minimalinvasive regenerative Alveolenversorgung und ermöglicht eine zeitnahe Implantation bereits nach drei Monaten. Das angestrebte Therapieziel bei einer durchgeführten Socket Preservation ist der dreidimensionale Erhalt von Hart- und Weichgewebe. Der Erhalt ist entscheidend für die ästhetisch-funktionelle Versorgung mit Implantaten nach einer Extraktion.

### Grenzen der Socket Preservation

Durch die Auffüllung der Extraktionsalveole mit Knochenersatzmaterial (KEM)

unmittelbar nach Extraktion (Socket Preservation) sollen Hart- und Weichgewebestrukturen nach Zahnextraktion bestmöglich erhalten werden. Dies zielt darauf ab, das chirurgische Vorgehen zur implantologischen Versorgung nach Zahnextraktion im Vergleich zur verzögerten Implantation zu erleichtern. Eine Implantatinsertion ohne zusätzliche augmentative und invasive chirurgische Maßnahmen wird ermöglicht.

Sowohl in tierexperimentellen Studien als auch in verschiedenen klinischen Studien konnte gezeigt werden, dass durch die Socket Preservation die bukkale Knochenwand zwar nicht in allen Fällen erhalten werden kann, wohl aber das Volumen der Alveole, das ohne diese Technik zu großen Teilen resorbiert wäre.<sup>1</sup>

Nachteile der Socket Preservation-Technik sind der Zeitverlust bis zur möglichen Implantation im Vergleich zu einer verzögerten Implantation nach Ausheilung der Extraktionsalveole ohne zusätzliche augmentative Maßnahmen und der finanzielle Mehraufwand.

Es ist bekannt, dass die knöcherne Re-konsolidierung der Extraktionsalveole ohne Zugabe von Knochenersatzmaterial innerhalb von drei Monaten komplett abgeschlossen ist, während die Konsolidierungsvorgänge einer mit KEM gefüllten Alveole im Vergleich dazu deutlich verlangsamt erfolgen und eine Implantation üblicherweise erst in einem Zeitraum von mehreren Monaten ermöglichen.<sup>2,3</sup>

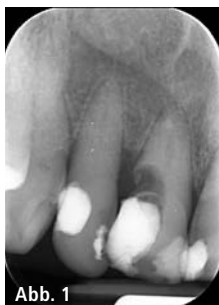

Abb. 1

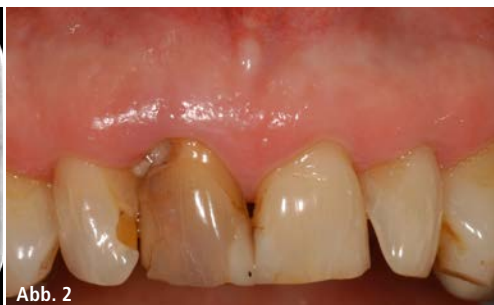

Abb. 2

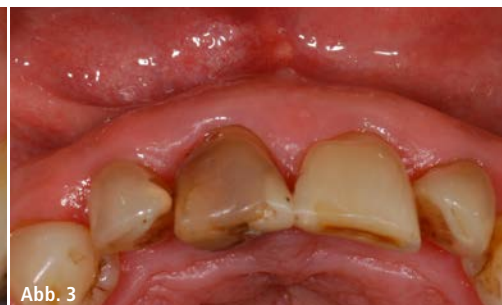

Abb. 3

**Abb. 1:** Röntgenologischer Befund prä-OP: nicht erhaltungswürdiger Zahn 11. – **Abb. 2 und 3:** Klinischer Befund. Gingivitis, dicker Phänotyp.

## Beschleunigte Knochenregeneration durch KEM auf Basis von Calciumsulfat

Die Geschwindigkeit der Knochenneubildung nach Augmentation und somit der mögliche Zeitpunkt einer Implantatinsertion, wird durch die Resorptionskinetik des verwendeten KEM determiniert. Der heutige Standard, bovines Knochenmineral, zeichnet sich durch einen guten Volumenerhalt aus.<sup>1</sup> Allerdings wird aufgrund der langsamen Resorption der Graftpartikel eine Implantation i.d.R. erst nach circa sechs Monaten durchgeführt.<sup>2</sup> In zahlreichen klinischen und präklinischen Untersuchungen konnte gezeigt werden, dass Calciumsulfat-basierende KEM eine weitaus höhere Resorptionsgeschwindigkeit als die meisten anderen literaturbekannten Knochenersatzmaterialien aufweisen.<sup>4-7</sup> Dies wurde bereits in mehreren Untersuchungen zur Extraktionsalveolenversorgung bewiesen. Der Reentry nach Augmentation konnte bereits nach circa drei Monaten postoperativ erfolgen.<sup>6,8</sup> Die pastöse Darreichungsform der Materialien erleichtert zudem die Applikation.

## Minimalinvasives OP-Protokoll

Das Ziel der vorliegenden Arbeit war ein minimalinvasives Augmentations-

konzept, um vor allem einen optimalen Weichgewebserhalt ohne Verschiebung der Mukogingivalgrenze zu gewährleisten. Aus diesem Grund wurde ein Flapless Approach angestrebt.

Hierbei müssen folgende Aspekte berücksichtigt werden:

Die Verwendung eines Knochenersatzmaterials ohne Membran führt häufig zu einem tiefen Einwachsen von Weichgewebe in das Augmentat. Aus diesem Grund wird eine Abdeckung des Knochenmaterials empfohlen.<sup>9</sup>

Bei Einsatz einer nicht resorbierbaren Membran kann es im Falle der Exposition zu schweren Komplikationen durch Infektionen kommen.<sup>10</sup>

Bei konventionellen resorbierbaren Membranen (z. B. nativen Kollagenmembranen) führt eine bakterielle Kontamination, die bei Exposition nicht zu vermeiden ist, zu einer schnellen Resorption der Membran. Dies verhindert zwar eine schwere Infektion, das Ziel der Membran, das Weichgewebe am Einwachsen in das Augmentat zu hindern, wird jedoch zum Teil nicht mehr erfüllt.<sup>11,12</sup>

Durch moderne Kreuzvernetzungstechniken, die auf der Verwendung des natürlichen Zuckers Ribose beruhen (Glykierung), ist es möglich, resorbierbare Membranen herzustellen, die sowohl ein verlängertes Barriereprofil (bis zu sechs Monaten) als auch eine hohe Bioverträglichkeit aufweisen.

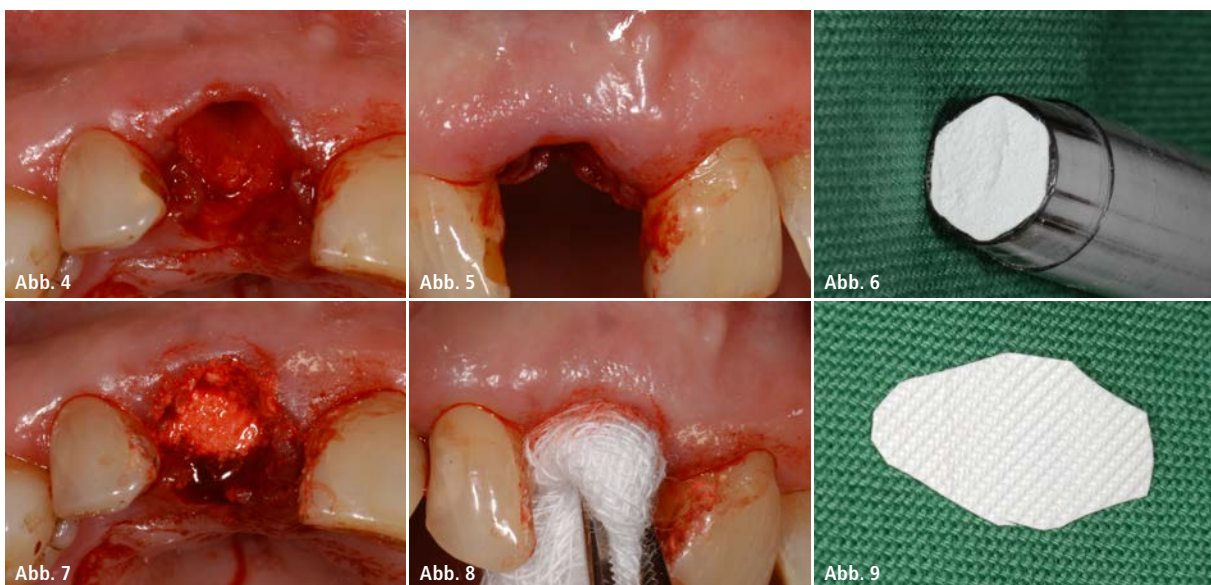
Die Ribose-kreuzvernetzten Membranen weisen auch im exponierten Fall eine deutlich verlängerte Stabilität zu nativen bzw. chemisch kreuzvernetzten Membranen auf.<sup>11</sup>

## Augmentationskonzept zur Alveolenversorgung

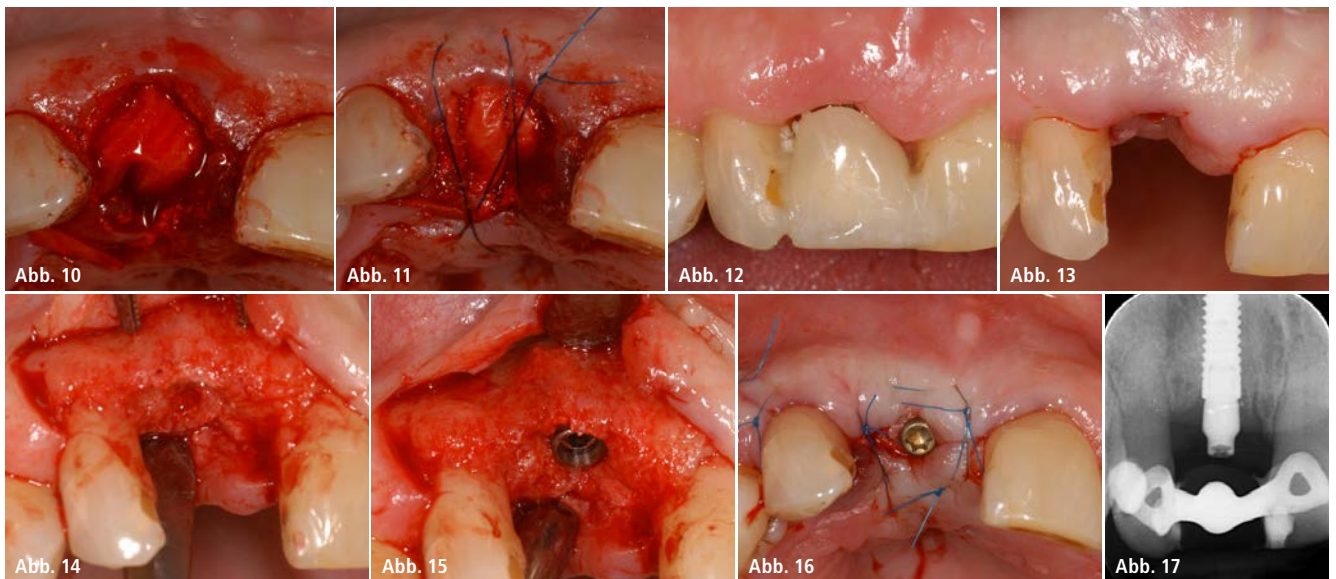
Das Konzept basiert auf einem minimalinvasiven Weg ohne Lappenmobilisation. Durch dieses Behandlungsprotokoll soll die Präparation eines koronalen Verschiebelappens durch Mobilisationstechniken, wie z. B. einer Periostschlitzung sowie eine etwaige vertikale Entlastungsinzision vermieden und so das keratinisierte Gewebe optimal erhalten werden.

Zur Reduzierung der Regenerationszeit der augmentierten Alveole wurde ein KEM (Bond Apatite®, REGEDENT GmbH) verwendet, ein resorbierbarer Knochenzement auf Basis eines biphasischen Calciumsulfats in Kombination mit einem langsam resorbierenden Hydroxylapatit-(HA-)Granulats. Die HA-Komponente soll den Konturerhalt der Alveole durch eine bessere Volumenstabilität nach Augmentation gewährleisten.

Zur Abdeckung des Augmentats wurde die Ribose-kreuzvernetzte Membran (OSSIX® PLUS, REGEDENT GmbH) verwendet. Diese soll durch die besondere



**Abb. 4 und 5:** Situation nach Zahnextraktion 11, knöcherne Dehiszenzen in der bukkalen Lamelle erkennbar. – **Abb. 6:** Pastöser Knochenzement auf Calciumsulfat-Basis vor Applikation. – **Abb. 7:** Extraktionsalveole nach Auffüllung mit Bond Apatite®. – **Abb. 8:** Sanfte Kompression des Knochenzements mit steriler Wundgaze zur Unterstützung der Aushärtung. – **Abb. 9:** Konturierte OSSIX® PLUS Membran zum minimalinvasiven Verschluss der augmentierten Alveole.



**Abb. 10:** Extraktionsalveole nach Membranabdeckung. – **Abb. 11:** Fixation der Membran mit der Triple-Sling-Suture (TSS), modifizierte Kreuznahttechnik. – **Abb. 12:** Situation sieben Tage post-OP: befundlose Primärheilung, Schutz des Extraktionsdefekts mit Langzeitprovisorium. – **Abb. 13:** Situation zweieinhalb Monate post-OP: gesundes und ausreichend keratinisiertes Weichgewebe, keine Resorptionszeichen erkennbar. – **Abb. 14:** Situation nach Reentry: ausreichend vorhandenes vitales Knochenvolumen, guter Alveolarkammerhalt, kleine vertikale Entlastung. – **Abb. 15:** Implantat (Straumann Bone Level, 3,3 mm NC, 10 mm) kann mit ausreichender Primärstabilität in vitalen Knochen gesetzt werden, ausreichendes zirkuläres Knochenlager vorhanden. disto-bukkal kleiner Aufbau mit Eigenknochenspänen und Kollagenmembran. – **Abb. 16:** Wundverschluss nach Implantatinsertion. – **Abb. 17:** Röntgenologischer Befund nach Implantatinsertion.

Resistenz bei Exposition einen optimalen Schutz des KEM gewährleisten. Die angewendete Kreuznahttechnik zur Stabilisation wurde zu einer Triple-Sling-Suture (TSS) modifiziert.

## Fallpräsentationen

### Fall 1

Ein Patient (männlich, 61 Jahre) stellte sich mit nicht erhaltungswürdigem Zahn 11 vor (Unfall vor 30 Jahren, aktuell Resorptionen und Karies; Abb. 1–3).

Nach der atraumatischen Zahnextraktion von 11 wies die bukkale Lamelle mehrere Knochendehiszenzen auf, sodass keine simultane Implantatinsertion möglich war (Abb. 4 und 5). Um einen vollständigen Kollaps der Alveole zu vermeiden und das vorhandene Weichgewebe zu stützen, wurde in der gleichen Sitzung ein Knochenaufbau vorgenommen.

Nach gründlicher Kürettage der Alveole wurde der Knochendefekt ohne Lappenpräparation mit einer Mischung eines resorbierbaren biphasischen Calciumsulfatzements und langsam resorbierbarem Hydroxylapatit aufgefüllt (Abb. 6–8). Die Alveole wurde mit der kreuzvernetzten Membran abgedeckt (Abb. 9), die sowohl palatinal als auch bukkal unter den minimal elevierten

Mukoperiostlappen geschoben wurde (Abb. 10).

Die Stabilisierung der Membran erfolgte mit einer modifizierten Kreuznaht – der Triple-Sling-Suture (TSS). Im koronalen Bereich war somit ein Teil der Membran exponiert (Abb. 11).

Für die postoperative Nachsorge wurde der Patient angewiesen, bis zum vollständigen Wundverschluss dreimal täglich eine Mundspülung mit 0,2 % Chlorhexidin durchzuführen sowie mechanisches Trauma im Wundgebiet zu vermeiden. Die provisorische Versorgung des Patienten erfolgte mit einer Klebebrücke, zum verbesserten mechanischen Schutz der exponierten Membran. Abbildung 12 zeigt die Situation nach einer Woche, das umliegende Weichgewebe ist völlig entzündungsfrei. Die Nähte wurden eine Woche nach Extraktion entfernt. Die weitere Einheilphase und die Epithelisierung der exponierten Membran verliefen unauffällig und ohne Irritationen.

Die Implantation erfolgte zweieinhalb Monate nach der Extraktion. Es zeigte sich ein gesundes Weichgewebe mit ausreichend keratinisierter Gingiva (Abb. 13). Der ehemalige Extraktionsdefekt war vollständig knöchern konsolidiert ohne Zeichen eines krestalen Volumenverlustes (Abb. 14). Die knö-

cherne Struktur des Implantatbettes zeigte sich trotz der kurzen Zeit nach Augmentation fast vollständig konsolidiert, die primärstabile Implantatinsertion konnte ohne weitere augmentativen Maßnahmen in das ehemals augmentierte Areal erfolgen (Abb. 15–17).

### Fall 2

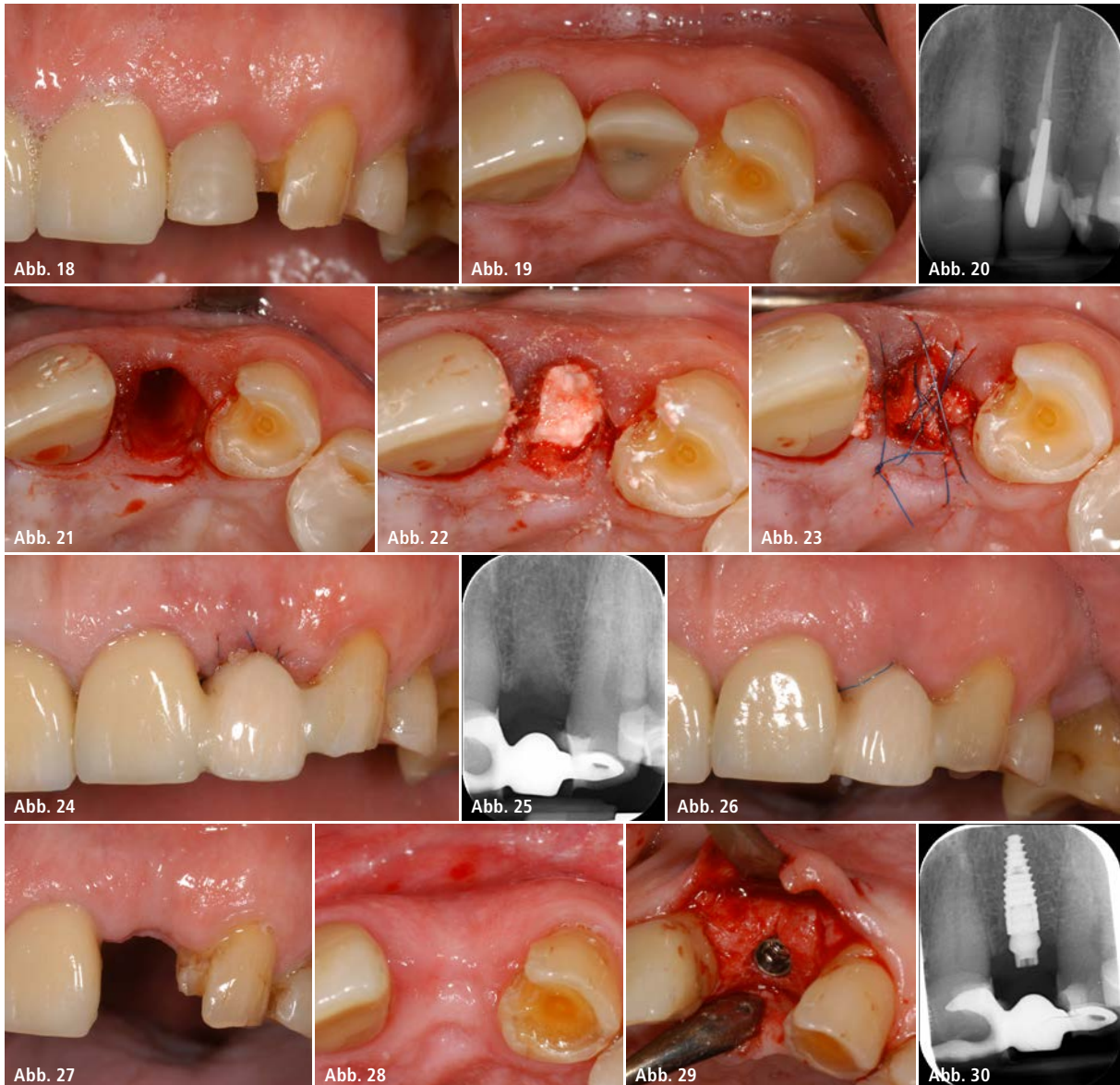
Der Patient (männlich, 70 Jahre) präsentierte sich mit einem nicht erhaltungswürdigen Zahn und einem bereits ausgeprägten Hartgewebsdefizit 12 (Wurzelkaries und großer Stift mit Retentionsverlust; Abb. 18–20).

Nach der atraumatischen Zahnextraktion wurde das Ausmaß der bukkalen Knochenrezession sichtbar (Abb. 21). Die Alveole wurde wie zuvor beschrieben kürettiert, mit Calciumsulfat aufgefüllt und mit der kreuzvernetzten Kollagenmembran abgedeckt (Abb. 22).

Die Membran wurde mit der Triple-Sling-Suture (TSS) fixiert und das Wundgebiet mit einer Klebebrücke versorgt (Abb. 23–25). Der Heilungsverlauf verlief komplikationslos. Abbildung 26 zeigt die Situation bei Nahtentfernung eine Woche post-OP.

Der Patient wurde drei Monate nach Extraktion zur Implantation einbestellt. Es zeigten sich stabile Weichgewebeverhältnisse und eine gut ausgeformte





**Abb. 18 und 19:** Klinischer Befund: nicht erhaltenswerter Zahn 12 mit signifikanter knöcherner Rezession. – **Abb. 20:** Röntgenologisch ist Wurzelkaries und großer Stift mit Retentionsverlust erkennbar. – **Abb. 21:** Situation nach Zahnextraktion 12, ca. 50 Prozent der bukkalen Lamelle ist bereits resorbiert. – **Abb. 22:** Extraktionsalveole nach Augmentation mit Calciumsulfat und Abdeckung mit kreuzvernetzter Membran. – **Abb. 23:** Fixation der Membran mit der Triple-Sling-Suture (TSS). – **Abb. 24:** Schutz des Extraktionsdefektes mit Langzeitprovisorium. – **Abb. 25:** Augmentierte Alveole. – **Abb. 26:** Situation sieben Tage post-OP: reizfreie Primärheilung. – **Abb. 27 und 28:** Ausgeheilter Extraktionsdefekt drei Monate post-OP: stabile Weichgewebeverhältnisse; konsolidierte Knochenkontur des ehemaligen Extraktionsdefektes. – **Abb. 29 und 30:** Situation nach Reentry und Implantatinsertion: ausreichend vorhandenes vitales Knochenvolumen, die bukkale Lamelle ist fast vollständig wiederhergestellt.

Knochenkontur des ehemaligen Extraktionsdefektes (Abb. 27–28).

Die bei Extraktion fehlende bukkale Knochenstruktur konnte fast vollständig wiederhergestellt werden, sodass das Implantat in ein breites vitales Knochenbett inseriert werden konnte (Abb. 29–30).

#### Zusammenfassung

Die langanhaltende Barrierefunktion der Membran (OSSIX® PLUS) bewirkt eine besondere Resistenz gegenüber

vorzeitiger Degradation der Membran bei Exposition. Trotz Exposition findet auch bei einer freiliegenden Membran ein sekundärer Wundverschluss durch Epithelisierung statt.

Durch die Kombination mit dem schnell resorbierenden biphasischen Calciumsulfat als Knochenaugmentat kann für ausgewählte Indikationen eine vereinfachte Alveolenversorgung mit verzögerter Implantation bereits nach weniger als drei Monaten ohne weitere augmentative Maßnahmen erzielt werden. Dadurch kann sowohl das

alveoläre Knochenvolumen als auch das keratinisierte Gewebe während des Knochenaufbaus optimal erhalten werden.

#### Kontakt

**Dr. med. dent. Beat Walkamm**  
 Fachzahnarzt für Parodontologie SSO  
 Farbgassee 26  
 4900 Langenthal, Schweiz  
 Tel.: +41 62 919 40 10  
 info@walkamm.ch